Aus der Hautklinik der Essener Städt. Krankenanstalten.
(Prof. Dr. Memmesheimer).

# Ueber multiple kleinherdförmige symmetrische Palmo-Plantarkeratosen.

---

## Inaugural-Dissertation

zur

**Erlangung der Doktorwürde**

in der

**Gesamten Medizin**

**der**

**Hohen Medizinischen Fakultät**

**der Universität Marburg**

vorgelegt von

**Hans Joachim Troitzsch**
Assistenzarzt der Inneren Abteilung des
Ev. Diakonissen-Krankenkauses Witten (Ruhr).

Marburg 1934

Buchdruckerei Joh. Hamel, Marburg-Lahn

Angenommen von der Medizinischen Fakultät Marburg
am 8. November 1933.
Gedruckt mit Genehmigung der Fakultät.
Referent: Professor Ruete

Der Maschinist K. S., 39 Jahre alt, gibt an, daß bei ihm seit seinem 18. Lebensjahr an beiden Hand- und Fußflächen ein Hautleiden besteht, welches sich im Laufe der Jahre allmählich verschlimmert hat. Es bildeten sich anfänglich bis linsengroße harte, hornige kleine Hauterhebungen an beiden Händen in mehrfacher Anzahl, zuerst am rechten Mittelfinger und Daumenballen, dann auch an den übrigen Bezirken der Handflächen, auch links. Mit der Zeit zeigten sich auch an den Fußsohlen die gleichen Erscheinungen. Zu Beginn der Erkrankung war S. in seiner Arbeit überhaupt nicht behindert durch die kleinen in die Haut eingelagerten Hornperlen; sie waren auch nicht schmerzhaft. Schließlich verschlimmerte sich jedoch der Prozeß, die verhornten Bezirke wurden größer, nahmen auch an Zahl erheblich zu; sehr rasch bildeten sich dicke Hornauflagerungen besonders an den dem Arbeitsdruck ausgesetzten Stellen der Hohlhände und den Belastungsstellen der Fußsohlen. Die zunächst nur einzeln stehenden Effloreszenzen traten dichter zusammen, an den Fingern reihten sie sich kettenförmig zusammen hintereinander. Durch dieses Fortschreiten der vermehrten Hornbildung und Hornauflagerung wurde schließlich die Bewegungsfreiheit der Finger erheblich eingeschränkt, sodaß jetzt die Finger nicht mehr vollständig gestreckt und gebeugt werden können; ebenso behinderten die Hornauflagerungen an den Fußsohlen am Gehen. Seinen Beruf als Maschinist übte S. bis zu seinem 35. Lebensjahre aus. Feinere Arbeiten konnte er damals schon nicht mehr ausführen. Er wurde dann wegen Arbeitsmangel erwerbslos. Seither, also in den letzten 4 Jahren hat sich das Leiden weiter verschlimmert, sodaß S. invalidisiert wurde. Vorübergehend tritt jetzt noch starkes Schwitzen an Händen und Füßen auf, bisweilen auch ein brennender Juckreiz besonders an den Fußsohlen. Wegen seines Leidens stand S. mehrfach in ärztlicher Behandlung, stationär zuletzt in der Hautklinik der Essener Städt. Krankenanstalten vom 20. 5. 32 bis 15. 6. 32, dann weiterhin ambulant. Es wurde jederzeit nur eine Besserung erzielt, indem die Hornmassen entfernt werden konnten. Der Erfolg war jedoch nur vorübergehend; eine Heilung gelang nicht. S. hilft sich auch dadurch selbst, daß er die Hornmassen scharf abschneidet.

Irgendwelche schweren Erkrankungen hat S. sonst nicht durchgemacht, Im Säuglings- und Kleinkindesalter hat er angeblich vorübergehend einen juckenden Hautausschlag gehabt. Darüber ist jedoch nichts Näheres in Erfahrung zu bringen. Seit etwa 10 Jahren ist er weitsichtig. In den letzten Jahren ist das Gebiß sehr schlecht geworden, die Zähne sind ihm größtenteils ausgefallen. S. lst verheiratet, hat 4 Kinder im Alter von 10, 8, 6 Jahren und 7 Monaten. Das 6jährige Mädchen ist wegen angeborenen Schwachsinnes in einem Pflegeheim untergebracht.

In der Familie des S. sind bisher heine Hauterkrankungen besonders nicht solche, an der S. selbst leidet, bekannt bzw. beobachtet worden. Ebenso keine Lues, keine Tuberkulose, keine Geisteskrankheiten.

Befund: 39jähriger Patient in ausreichendem Kräfte- und Ernährungszustand. Blasse Hautfarbe, sichtbaren Schleimhäute gut durchblutet. Schlaffe Muskulatur und Körperhaltung, Asthenischer Habitus. Keine Exantheme. Weitsichtigkeit. Gebiß stark defekt (Paradentose). Rachenorgane o. B. Normaler Behaarungstyp. Sehr dünnes Kopfhaar (angeblich sehr langsames Wachstum). Reflexe

normal auslösbar. Pupillen reagieren gut auf Licht und Convergenz. Urinbefund o. B. Luesreaktionen im Blut negativ.

Lokalbefund: Die Hände sind auffallend schmal, die Finger langgestreckt und ebenso schmal gebildet. Die Innenfläche der Hohlhände ist hart und rauh, sodaß man beim Händedruck meint, die schwielige Hand eines schwer arbeitenden Mannes zu halten. Die Fingerkuppen sind sämtlich stark verhornt, dabei ziemlich spitz zulaufend. Sie haben ein gelblich-glasiges Aussehen. Die Nägel sind matt, rissig, verdickt, leicht tonnenförmig gewölbt, sehr hart.

Die Handflächen sind bedeckt mit unregelmäßig verteilten stecknadelkopf- bis linsengroßen Hornperlen. Sie überragen teilweise das Niveau der Hand beträchtlich. Nach ihrer Größe und nach ihrer Anordnung zeigen sie eine auffallende Symmetrie an beiden Handflächen. Die kleinsten Effloreszenzen sind nicht ganz stecknadelkopfgroß, überragen eben das Hautniveau, zeigen eine schmutziggelbe Farbe. In der Mitte steckt ein kleiner, glasiger Hornpfropf, der central ein bläuliches Pünktchen durchschimmern läßt Die größeren Effloreszenzen bilden einen kreisrunden verhornten Wall um eine central gelegene Eindellung; diese sind teilweise am Grunde durch eingelagerte Schmutzpartikelchen dunkel verfärbt. Die Effloreszenzen sind über die ganze Handfläche verstreut, dabei stehen sie an einzelnen Stellen — besonders an denen, die gewissem Druck ausgesetzt sind — ziemlich dicht gruppiert. Sie bleiben aber vollständig auf die Volarseite der Hände und der Finger beschränkt; armwärts reichen sie bis zur Handgelenklinie. An den Fingern stehen sie in dichter Reihe kettenartig hintereinander, die Gelenklinien mit ausfüllend. Die massigsten Hornauflagerungen und die gröbsten Effloreszenzen finden sich an den gewöhnlich dem Arbeitsdruck ausgesetzten Stellen. Dabei bleibt aber jede einzelne Effloreszenz für sich erkennbar in ihrem charakteristischen Aussehen. Die Papillarlinien reichen überall bis an den Hornwall heran und werden von diesem unterbrochen.

Die Bewegungsfunktionen der Finger sind durch die Hornmassen, die ja auch teilweise die Gelenklinien ausfüllen, herabgesetzt. Ein vollständiger Faustschluß ist nicht möglich, ebenso ist eine vollständige Streckung durch die erhebliche Spannung weder aktiv noch passiv zu erreichen.

Sensibilitätsstörungen sind nicht vorhanden. Die verhornten Hautpartien sind nicht druck- oder schmerzempfindlich. Angeblich besteht bei vermehrter Schweißabsonderung bisweilen ein lästiger Juckreiz in den Handflächen.

An den Fußsohlen finden sich die gleichen Hautveränderungen. Die symmetrische Anordnung ist auch hier deutlich erkennnar Rechts sind die Effloreszenzen zahlreicher als links. Die dem Druck ausgesetzten Stellen zeigen ebenfalls die ausgesprochensten Veränderungen. Die Zehenballen und die Fersen sind im ganzen schon mehr verhornt als normalerweise. Dadurch erscheinen die einzelnen Effloreszenzen tieferliegend und somit zarter und feiner. Die Zehennägel zeigen die gleiche Beschaffenheit, wie die der Finger; außerdem eine starke Onychogryphosis. An den Groß- und Kleinzehen sind Clavi vorhanden. Beim Gehen belästigen die Hornmassen erheblich, der Gang erscheint behindert.

Die histologische Untersuchung der einzelnen Effloreszenz bietet das Bild einer ausgesprochenen Hyperkeratose des centralen Teiles; dabei ist keine Parakeratose vorhanden, jedoch besteht eine mächtige Acanthose. Lymph- und Blutgefäße, Schweißdrüsen

und deren Ausführungsgänge sind o. B. Es sind keine zelligen Infiltrationen vorhanden. Das Stratum granulosum umgreift krebsscherenartig den centralen Hornpfropf, die Zellen sind im Bereiche des Randes stark vermehrt, während sie an der Basis fast völlig fehlen.

---

Die folgende Abbildung der Hände des S. (siehe Anhang) zeigt deutlich die symmetrische Anordnung der Effloreszenzen. Bild 2 ist in größerem Maßstabe während der Behandlungszeit im Mai 1932 angefertigt.

Symmetrische Erkrankungen der Hand- und Fußflächen im Sinne einer Hyperkeratose treten in den verschiedensten Formen und durch verschiedene, teilweise noch unbekannte Faktoren hervorgerufen in Erscheinung. Sie gehören der großen Krankheitsgruppe der Keratosen an, unter denen man rein klinisch-morphologisch „alle jenen Dermatosen versteht, bei denen die Anomalie im Verhornungsprozeß in Gestalt einer vermehrten Hornmassenansammlung das Charakteristikum des Krankheitsprozesses ausmacht." N o b l und G l a s b e r g definieren den Begriff der Hyperkeratosen außerdem als eine abnorme starke Auflagerung mächtiger, fest zusammenhängender, der normalen Abstoßung nicht unterworfener Hornmassen.

Die Abgrenzung der einzelnen Krankheitsgruppen geschieht einerseits nach ätiologischen und pathogenetischen Gesichtspunkten. Dies hat sich jedoch bisher wegen Fehlens der eigentlichen Merkmale für eine eindeutige Aetiologie als nicht sehr zweckmäßig erwiesen. Die ätiologischen Faktoren: Heredität oder symptomatische Ursache durch chemische, thermische Störungen reichen nicht in jedem Falle aus, da eine bedeutende Anzahl solitär auftretender Fälle keine eigentliche Aetiologie erkennen lassen, bzw. eine eindeutige Aetiologie für diese nicht nachzuweisen ist.

A r z t und F u ß haben darum eine Einteilung der regionär auftretenden Palmar- und Plantarkeratosen nach klinisch-morphologischen Gesichtspunkten vorgeschlagen in: 1. Diffuse, scharf umschriebene, 2. insel-streifenförmige, 3. multiple, kleinfleckige, annähernd symmetrische Hyperkeratosen. Auch M o n c o r p s bezeichnet danach als Palmar- und Plantarkeratosen die Dermatosen, deren klinisches Charakteristikum eine flächenhafte, insel- bzw. streifenförmige oder circumscripte kleinherdförmige Hyperkeratose ist, und welche ausschließlich oder doch vorwiegend symmetrisch an Vola und Planta lokalisiert ist. Erst innerhalb der einzelnen Krankheitsgruppen wird die Frage der Aetiologie weiter behandelt, sei es daß es sich um genuine keimplasmatische oder akquirierte Erkrankungen handelt.

Das Krankheitsbild der multiplen, kleinherdförmigen symmetrischen Palmar- und Plantarkeratose wurde von Buschke-Fischer im Jahre 1910 zum ersten Male unter der besonderen Form der Keratodermia maculosa disseminata palmaris et plantaris beschrieben. Es handelte sich vor allem dabei um eine Abgrenzung des Krankheitsbildes gegenüber den bereits vorher beobachteten symptomatischen Formen. Zwei Jahre danach beschrieb Brauer eine gleiche symmetrische Hyperkeratose, bei der er an Hand von 9 beobachteten Fällen eindeutig die Heredität der Erkrankung feststellte. Er bezeichnete diese Erkrankung als Keratoma hereditarium dissipatum palmare et plantare. Im Gegensatz zu Buschke-Fischer betont er die Heredität der Erkrankung und den häufigsten Krankheitsbeginn im zweiten Lebensjahrzehnt.

Bei der systematischen Beschreibung der Hyperkeratosen werden die Brauer'schen symmetrischen Palmo-Plantarkeratosen infolge ihres ausgesprochenen erblichen Krankheitstypus den idiopathischen Erkrankungsformen zugerechnet. Die nach dem Typus von Buschke-Fischer bechriebenen symmetrischen Palmo-Plantarkeratosen werden gesondert behandelt, da bei ihnen die Aetiologie noch vollständig ungeklärt erscheint und nicht eindeutig nachgewiesen werden kann. Dennoch dürfte eine vollständige Trennung beider Krankheitstypen nicht möglich sein, da die klinisch morphologischen Krankheitserscheinungen häufig recht wechselnd sind und sich überschneiedn. Ist in einem Fall der hereditäre Charakter der Erkrankung ohne weiteres nachweisbar und stimmt er mit dem entsprechenden Krankheitsbild überein, so bietet seine Einreihung in die von Brauer beschriebene Form keine Schwierigkeiten. Es sind jedoch in der Literatur zahlreiche Fälle mitgeteilt, welche die Heredität vermissen lassen, aber nicht etwa die von Buschke-Fischer beschriebenen zarten Effloreszenzen aufweisen, sondern eher dem klinisch-morphologischen Befunde nach dem von Brauer beschriebenen Typus entsprechen.

Auf der anderen Seite beobachtete Neuber aber einen Fall mit ausgesprochenem hereditären Charakter, der die von Buschke-Fischer beschriebenen zarten Effloreszenzen zeigte. Es ist somit also fraglich, inwieweit eine Trennung der beiden Krankheitstypen überhaupt aufrecht erhalten werden kann. Diese Frage hat selbstverständlich schon bei den Autoren, welche die beiden Krankheiten zuerst beschrieben haben, eine besondere Rolle gespielt. Sie waren der Ansicht, daß es sich um vollständig getrennte Krankheiten handelt, da sowohl das beschriebene Krankheitsbild ein verschiedenes war, als aber auch gerade Brauer an neun Fällen die Heredität nachweisen konnte. Dazu kam, daß anfänglich Brauer im histologischen Bilde der einzelnen Effloreszenz eine ausgesprochene Parakeratose nachweisen zu können glaubte,

die bei den von Buschke-Fischer beschriebenen Fällen nicht vorhanden war. Diese Beobachtung stellte sich jedoch später als ein Irrtum heraus und wurde von Brauer selbst auch als solcher zugegeben. Tatsächlich bestehen also in dem histologischen Befunde zwischen den nach Brauer und nach Buschke-Fischer bezeichneten symmetrischen Palmo-Plantarkeratosen keine Unterschiede, worauf Fuß in seinen Mitteilungen über diese Fäle besonders aufmerksam macht. Auch das von Brauer als besonders typisch bezeichnete krebsscherenartige Umfassen des centralen Hornpropfes durch das acanthotisch gewucherte Rethe wird bei den solitären Fällen beobachtet und immer wieder gefunden. Die histologischen Befunde auch der übrigen Autoren stimmen mit dem Befunde überein, wie ihn Fuß beschreibt. Es findet sich denach ein centraler Hornzapfen, der krebsscherenartig von dem acanthotisch gewucherten intrapapillären Rete umfaßt wird. Das Stratum granulosum ist um den Hornzapfen herum auf mehrere Zellreihen vermehrt, während es unterhalb an der Basis des Hornpfropfes im Centrum fast vollständig fehlt. Zudem sind an den Schweißdrüsenausführungsgängen, wo solche im Centrum der Effloreszenz vorhanden, Veränderungen nicht wahrnehmbar (Fuß).

Der Krankheitsbeginn der multiplen, kleinherdförmigen symmetrischen Palmo-Plantarkeratosen wird um das 20. Lebensjahr herum angegeben. Fuß und Aronstamm haben Fälle mitgeteilt, bei denen angeblich das Leiden seit der Geburt bestand. Aber auch im späteren Lebensalter wurde das Auftreten der ersten Krankheitserscheinungen beobachtet. So berichtet Callomon von einem Manne, der im 42. Lebensjahre erkrankte. Ein Patient Galewskis war 45 Jahre alt, als das Leiden begann. Es werden sowohl Männer wie Frauen in gleichem Maße von dieser Verhornungsanomalie befallen.

Das relativ späte Einsetzen der Erkrankung macht den Nachweis der Heredität und des familiären Auftretens dieser Hyperkeratosen besonders schwierig. Es besteht darum kein Zweifel, daß mancher zunächst als solitär angesehener Krankheitsfall nach längerer Beobachtung besonders sämtlicher Familienangehöriger doch noch als hereditär erkannt wird.

Die Effloreszenzen des von Brauer beschriebenen Krankheitsbildes bestehen in einer intracorneal gelegenen Hornperle, die von einem hyperkeratotischen Rand wallartig umgeben ist, der sich über das Niveau der Haut erhebt und dabei Papillarleistenzeichnung aufweist. In der Mitte befindet sich entweder ein grübchenförmiger Substanzverlust oder ein schwer auslösbarer Hornpfropf, der immer erneut proliferiert. Die Effloreszenzen bleiben zeitlebens bestehen. Sie confluieren nicht; jede behält ihre eigentliche Form bei. Die Größe ist verschieden. Vor allen ist an den

gewöhnlich schwieligen Partien der Hände und der Füße die Hyperkeratose ausgesprochener. Sie stehen in großer Zahl, unregelmäßig verteilt, zeigen seltener eine deutliche streifenförmige Anordnung, wie sie Gans, Riehl, Rinsema, Feldmann und Moncorps beobachteten. Nach Brauer unterscheidet sich die Affektion von den von Buschke-Fischer beschriebenen Fällen neben der Heredität durch das Auftreten mehr flächenhafter Horneinlagerungen. Im Gegensatz dazu erscheinen die von Buschke und Fischer beschriebenen Effloreszenzen viel feiner und zarter. Sie sind bedeutend kleiner, die Hyperkeratosen weniger stark ausgeprägt, sie überragen kaum oder nur wenig die Hautoberfläche. Die Effloreszenz kann so zart sein, daß sie ihrem Träger garnicht zum Bewußtsein kommt (Moncorps). „Am Grunde der centralen Eindellung beobachtete man ein bläuliches Durchschimmern von papillären Gefässchlingen" (Buschke-Fischer). Inwieweit es sich beim Entstehen der centralen Eindellung, wie eine Reihe Autoren annehmen, um einen primären Vorgang handelt oder wie Buschke, Fischer, Balzer aber auch Brauer annehmen, um ein Herausfallen des centralen Hornpfropfes, ist nicht entschieden.

Nach Brauer kommt es kaum zu einer wesentlichen Veränderung im Krankheitsbilde während der Erkrankung. Daher ist auch seine Einstellung, daß es sich bei der von Buschke-Fischer beschriebenen Affektion um eine besondere getrennt zu behandelnde Erkrankung handelt, zu erklären. Andere Autoren, unter ihnen vor allem Neuber, konnten die Entwicklung der einzelnen Effloreszenzen längere Zeit beobachten und konnten dabei feststellen, daß sich allmählich aus feineren die gröberen Effloreszenzen entwickelten. Neuber beschreibt dies: Bei in Entwicklung befindlichen Knötchen sind Übergänge zwischen beiden Typen sichtbar; in unserem Falle gingen die kaum sichtbaren, eher tastbaren, kaum erhabenen hautfarbenen Gebilde früher oder später besonders an den mechanisch stärker beanspruchten Stellen in gelblich-braune, manchmal dunkelbraune derb keratotische Formen über. Die von Buschke-Fischer beschriebenen kleinen glänzenden, sozusagen im Hautniveau sitzenden Effloreszenzen konnte auch ich beobachten. Mit der Zeit gingen sie, nicht immer, doch meistens in größere, hyperkeratotische Gebilde über, wie sie von Brauer und anderen beschrieben wurden.

Auch Fuß macht die gleiche Beobachtung: So finden sich unter unseren Patienten klinisch circumscripte, multiple, intradermale Verhornungsanomalien sowohl als zarte, mehr tast- als sichtbare, transparente Hornknötchen mit dellenförmiger Einsenkung, als auch verschieden große, weißlich- bis schmutzig-gelbe mit central schwer auslösbaren Hornpfropf, bzw. nach Ablösung dieses eine seiner Größe und Form entsprechende grübchenförmige Ver-

tiefung., Nicht so selten können alle Übergänge von der zartesten bis zu den gröbsten Effloreszenzen, teils einzelstehend, teils gruppiert in Plaques sich finden. Auch Galewski und Moncorps weisen auf diese Übergänge der einzelnen Effloreszenzen hin, ebenso Wirz, Oppenheim, Liberthal und Callomon.

Einen besonderen Befund zeigten Fälle von Hallopeau, Gliesse, Besnier und Moncorps. Hier waren bei dem gleichen Krankheitsbilde einer kleinherdförmigen symmetrischen Palmo-Plantarkeratose die einzelnen Effloreszenzen von einem erythematösen Hof umgeben. Als ein Extrem des weiteren Verhornungsprozeß und Fortschreiten der Hyperkeratosen sind die Fälle von Vohwinkel und Wirz anzusehen, bei denen es zur Strangulation einiger Finger kam. Daß bei der Erkrankung der multiplen kleinherdförmigen symmetrischen Palmo-Plantarkeratosen auch anderweitige Verhornungsnomalien bestehen, darauf hat Buschke schon aufmerksam gemacht. Er fand eine auffallend starke Verhornung der Haut an den Fingerspitzen (ebenso Nobl und Glasberg); dabei eine ausgesprochene starke Verdickung der Finger- und der Fußnägel im Sinne einer Onychogryphosis. Gleichzeitig wurden auch noch Haaranomalien beschrieben.

Heftigere Beschwerden sind mit dieser Erkrankung wohl kaum verbunden. Viele klagen, wie von den einzelnen Autoren mitgeteilt wird, über eine erhebliche Schweißsekretion (Aronstamm, Nobl, Glasberg, Fuß). Siemens fand eine zeitweilige Schmerzhaftigkeit und Brennen der Hand- und Fußflächen. Selbstverständlich ist natürlich durch die häufig sehr starken Hornauflagerungen eine erhebliche Beschränkung der Beweglichkeit der Finger vorhanden, die den Träger der Erkrankung belästigt und ihm die Ausführung feinerer Arbeiten unmöglich machen läßt.

Zur Klärung der Frage, ob es sich bei der von Brauer als Keratoma hereditarium dissipatum palmare et plantare und bei der von Buschke-Fischer beschriebenen Keratodermia maculosa palmaris et plantaris um getrennte und scharf voneinander abzutrennende Hyperkeratosen handelt, wurde die Deutung der Aetiologie von auschlaggebender Bedeutung. Während Buschke und Fischer bei ihren solitär auftretenden Fällen allgemein eine central bedingte trophoneurotische Störung im Verhornungsprozeß annahmen, zeigten die von Brauer beschriebenen Fälle eine typische Heredität. Brauer forderte darum auch als zum Krankheitsbild des Keratoma hereditarium dissipatum palm. et plant. gehörig unbedingt den Nachweis der Heredität. Im Verlaufe der Jahre nach den ersten Veröffentlichungen von Brauer und

Fischer wurde in der Literatur eine große Anzahl von multiplen kleinherdförmigen symmetrischen Palmo-Plantarkeratosen beschrieben, die eindeutig den hereditären Charakter der Erkrankung zeigten. Dabei konnten Arzt und Fuß (und Junghanns und Sweitzer), außerdem noch eine ausgesprochene Dominanz in der Erblichkeit feststellen. Erbbiologisch besteht somit eine Analogie zu der diffusen Form der hereditären Palmo-Plantarkeratosen. Die Dominanz der diffusen Form ist jedoch noch regelmäßiger. Eine große Anzahl von beobachteten multiplen kleinherdförmigen symmetrischen Palmo-Plantarkeratosen, die klinisch-morphologisch das typische Bild der von Brauer beschriebenen Affektion zeigten, ließen jedoch die Heredität vermissen. Sie konnte auch nach längerer Beobachtungszeit nicht nachgewiesen werden. Diese Fälle treten also durch ihr solitäres Auftreten und das Fehlen der Heredität den von Buschke und Fischer beschriebenen Palmo-Plantarkeratosen nahe.

Nach der Ansicht mehrerer Autoren, unter ihnen vor allen Neuber, Arzt, Fuß, und Moncorps, handelt es sich bei der Keratodermia maculosa von Buschke-Fischer und dem Keratoma hereditarium von Brauer um die gleiche Erkrankung, indem sie annehmen, daß die von Buschke und Fischer beschriebene nur eine beginnende Form und Variante des Brauer'schen Typus darstellt. Sie nehmen dabei für die solitär auftretenden Fälle eine keimplasmatisch bedingte Disposition an. Fuß äußert sich darüber: Die Affektion ist unter die kongenitalen keimplasmatisch bedingten, symmetrischen Keratosen einzureihen. Bei den nicht hereditär begründeten Fällen (Buschke, Fischer, Oppenheim, Lippschütz, Galewski und andere) ist wohl auch eine keimplasmatisch bedingte Disposition anzunehmen, wobei das Krankheitsbild erst später unter dem Einfluß hinzugesellter äußerer und innerer Reize (endokrin-sympathischer Natur) zur Auslösung gelangt. Die recht stattliche Anzahl der von uns und anderen Autoren (Brauer, Brann, Junghanns, Switzer, Rinsema und anderen) sicher beobachteten erblichen Fälle spricht für die hereditäre Natur, das Auftreten der Erkrankung in einander unmittelbar folgenden Generationen für ihren dominanten Charakter. Wenn bei den sichtlich hierher gehörenden Fällen von Buschke und Fischer, Oppenheim, Sklarz und Lippschütz und anderen Heredität weder in Ascendenz noch in Descendenz nachgewiesen werden konnte, so spricht das, wie unter anderen auch Brauer betonte, durchaus nicht gegen ihre keimplasmatische Bedingtheit. Denn garnicht so selten entwickelt sich diese Hauterkrankung viel später als andere einen ähnlichen Entstehungsmodus aufweisende Erbdermatosen. So liegen unter den

sicher oder zumindest mit einer gewissen Wahrscheinlichkeit hereditär veranlagten Fällen unserer Beobachtung und des Schrifttums solche vor, bei denen das Leiden erst im 20. bis 30. Lebensjahr (wir, Brauer, Braun) aber auch im 42. (Callomon) im 45. (Galewski) in Erscheinung trat. Damit wäre auch ohne weiteres vereinbar, daß evtl. neben der keimplasmatischen Veranlagung auch gewisse andere Faktoren wie innersekretorische (Oppenheim, Wagner, Brycev und andere) evtl. in Verbindung mit tropheneurotischen Störungen (Buschke, Fischer, Sklarz) für die Entstehung der Affektion verantwortlich sein mögen.

Ebenso nimmt auch Neuber eine gleichsinnig krankhafte Disposition der gesamten Erbanlage für die Entstehung der multiplen kleinherdförmigen symmetrischen Palmo-Plantarkeratosen an. Er weist auch noch auf die veränderlichen Erscheinungen der einzelnen Effloreszenzen hin. Er beobachtete, daß die von mancher Seite zur Klärung der Aetiologie zur Identifizierung bzw. Differenzierung verwerteten charakteristischen Symptome bzw. Symptomenkomplexe binnen einigen Wochen nicht nur zum Schwinden, sondern auch zum Erscheinen kamen. Ja, sie erfuhren eine solche Metamorphose, welche geeignet gewesen wäre, die Charakteristika anderer Krankheitsbilder vorzutäuschen, sodaß er die Überzeugung gewann, daß die makro- bzw. mikroskopische Beurteilung und Differenzierung der in Rede stehenden Effloreszenzen niemals zur Lösung dieser Frage führen könne.

Brauer, Arzt, Fuß und auch Neuber weisen besonders auf den hereditären Charakter der disseminierten kleinherdförmigen symmetrischen Hyperkeratosen hin.

„Manche Verfasser, auch ich selbst, legen ein großes Gewicht darauf, daß die disseminierten Keratodermien mit äußerst wenigen Ausnahmen auch bei der Nachkommenschaft in disseminierter Form erscheint, wodurch die Diskussion zwischen Brauer und Buschke-Fischer schon geklärt ist. Nach Buschke sollen die Fälle von Brauer eher der diffusen Gruppe der Keratoma hereditarium palm. plant. zugehören, weil eben größere dissiminierte Effloreszenzen vorhanden sind, welche größere Plaques bilden und so einen Übergang zu der diffusen Form zeigen. Nach solcher Überlegung müßte man bei der Nachkommenschaft der Brauer'schen Brüder viel zahlreichere und ausgeprägtere Keratodermien antreffen." (Neuber). Immerhin glaubt auch Brauer selbst außer der kongenitalen Belastung als Entstehungsursache an eine Wirkung der „angeborenen centralen-trophoneurotischen Grundlage", wie sie gerade Buschke-Fischer bei den von ihnen beobachteten Fällen von besonderer Bedeutung erscheint.

In dem oben mitgeteilten Krankheitsfall des Patienten S. aus der Hautklinik der Städt. Krankenanstalten Essen (Prof. Dr. Memmesheimer) handelt es sich um das typische Krankheitsbild einer multiplen kleinherdförmigen symmetrischen Palmo-Plantarkeratose, und zwar entspricht es klinisch-morphologisch der von Brauer beschriebenen Affektion. Das Leiden hat sich bei S. allmählich seit dem 18. Lebensjahr entwickelt, indem die Zahl der Effloreszenzen zunahm und auch aus kleineren größere wurden. Im Bereiche der Druckstellen der Hände und der Füße ist der hyperkeratotische Prozeß besonders stark ausgeprägt. S. beobachtete selbst ein sehr rasches Vermehren der Hornmassen, hauptsächlich auch dann, wenn er sie mit der Schere oder einem scharfen Messer abgeschnitten hatte. Dieses entspricht auch einer Beobachtung von Gram.

Einige Autoren erwähnen noch besondere Nebenerscheinungen. So bestehen auch bei S. Nagelveränderungen im Sinne einer Onychogryphosis bei gleichzeitiger Längsstreifung und Neigung zur Splitterung (Buschke, Babischek, Brünauer, Fuß, Riehl u. a.), dabei eine sklerodaktyliartige Veränderung der spitz zulaufenden Finger. Die Behaarung ist normal. Es besteht keine psychische Abnormität.

Zur Frage der Aetiologie sind noch Lues und Tuberkulose auszuschließen. Diese spielen bei dieser Erkrankung wohl keine Rolle. Lortat berichtet von einem Fall, bei dem gleichzeitig eine Tuberkulose bestand. Bei den in der Literatur mitgeteilten Fällen mit gleichzeitig bestehender Lues handelt es sich um ein Nebeneinanderbestehen beider Erkrankungen oder um rein spezifische Effloreszenzen (Vagda, Brycev, Mammiseff).

Bei S. liegt jedoch ein ausgesprochener solitärer Fall vor. Ein hereditäres Auftreten in der Familie des S. konnte nicht nachgewiesen werden. Die Nachforschungen ergaben, daß weder seine Eltern oder deren Familie, noch seine 4 Geschwister (3 Brüder, 1 Schwester) oder seine oder deren Kinder an Verhornungsanomalien im Sinne einer symmetrischen Hyperkeratose leiden. In der Ascendenz ist eine Heredität auszuschließen. Inwieweit die Erkrankung des S. an seine Kinder vererbt wurde, kann zur Zeit noch nicht gesagt werden, da seine Kinder noch nicht das Lebensalter erreicht haben, in welchem die symmetrischen Hyperkeratosen aufzutreten pflegen. Die Schwierigkeit der Feststellung der Heredität liegt in der Eigenart der Erkrankung selbst begründet. „In vielen Fällen ist die Vererbung schwer zu verfolgen, weil die ersten Erscheinungen gewöhnlich nur zwischen 20. und 45. Lebensjahr zum Vorschein kommen. Es ist wahrscheinlich, daß trotz bestehender hereditärer Veranlagung die Effloreszenzen nicht bei jeder Generation oder bei jedem Familienglied hervortreten

(recessiver Typ), weil auslösende äußere oder innere Reize fehlen.“ (Neuber). Zur Frage der Aetiologie muß darum bei S. zunächst nur eine keimplasmatisch bedingte trophoneurotische Anomalie im Verhornungsprozeß angenommen werden. Ein Anhalt für andere auslösende Ursachen ist nicht vorhanden.

Als Ergebnis der Untersuchung über multiple kleinherdförmige symmetrische Palmo-Plantarkeratosen an Hand des oben beschriebenen Krankheitsfalles ist feszustellen: Es liegt bei dem Patienten S. eine kleinherdförmige symmetrische Hyperkeratose der Hände und Füße vor, die klinisch-morphologisch dem von Brauer beschriebenen Krankheitsbild entspricht; jedoch kann keine Heredität nachgewiesen werden. Eine vollständige Trennung der beiden Krankheitsbilder, der von Buschke-Fischer beschriebenen Keratodermia maculosa disseminata palm. et plant. und des von Brauer beschriebenen Keratoma hereditarium dissipatum palm. et plant. erscheint nach den Beobachtungen nicht angebracht, da offenbar kein wesentlicher Unterschied zwischen beiden besteht und eher anzunehmen ist, daß es sich bei der von Buschke-Fischer mitgeteilten Affektion um den Beginn der Erkrankung handelt, der dann sistiert und nicht voll zur Entwicklung gelangt. Zur Benennung dieser Hyperkeratose erscheint der zuerst von Siemens geprägte einfache Name Keratosis papulosa angebracht.

---

Zum Schluß der Arbeit ist es mir eine angenehme Pflicht Herrn Prof. Dr. A. Memmesheimer für die Überlassung des Falles und die Durchsicht der Arbeit meinen herzlichsten Dank auszusprechen.

# Literatur.


*Adigesalov, A.*: Zur Frage Keratodermia maculosa disseminata symmetrica palmaris et plantaris. Venerol. Nr. 12 1546—1548 u. Deutsch. Zusammenfassung 1548 (1928).

*Aronstamm, Noah E.*: Keratodermia palmaris end plantaris herediteria. With report of case. Urol. a. cut. review Bd. 26 Nr. 9 S. 550 - 55ä (1922).

*Arzt-Fuß*, Wien: Zur Kenntnis der herdweisen Keratosen an Händen und Füßen. Arch. f. Derm. u. S. 145/325.

*Biberstein, H.*: Keratodermia disseminata symmetrica (Buschke-Fischer). Sitz.-Ber. der Schles. Derm.-Ges. 28. 5. 24.

*Brann, G.*: Ein Beitrag zum Keratoma palmare et plantare hereditarium (Keratoma dissipatum Brauer). Arch. f. Derm. u. S. 139, 201.

*Brauer, Aug.*: Ueber Keratoma dissipatum naeviforme palmare et plantare und Keratoma dissipatum hereditarium palmare et plantare. Arch. f. Derm. u. S. 152, 404 (1926).

Schlußwort zu den vorstehenden (siehe Literaturangabe A. Buschke, Arch. 153, 536) Ausführungen über das Keratoma dissipatum und hereditarium palmare et plantare von Prof. A. Buschke. Arch. f. Derm. u. S. 153, 537.

*Brycev, A. u. N. Smelov*: Zur Frage der Keratodermia maculosa disseminata palmaris et plantaris. Venerol. i. dermatol. Jg, 1926 Nr. 1 S. 22—29.

*Buschke, A.*: Hyperkeratose der Handteller und Fußsohlen mit trophischen Nagelstörungen. Sitz.-Ber. der Berl. Derm.-Ges. 12. 7. 27.

„ Bemerkung zu der Arbeit von A Brauer, Ueber Keratoma dissipatum naeviforme palmare et plantare und Keratoma hereditarium palm. et plant. (Arch. f. Derm. u. Syph Bd. 152, 404) Arch. f. Derm. u. S. 153, 536.

*Buschke-Fische*: Ikonogr. Derm. 1906, 183.

*Callomon*: 42 jähriger Mann mit symmetr. Keratodermie der Handteller und Fußsohlen. Rft. 3. Tag. Mitteldeutsch. Derm. Halle a. S. Sitz. v. 22. 1. 1922.

*Crawford*: Keratodermia palmaris (Pittsburgh, Derm soc. 27. 4. 22). Arch. of derm. a. syphilol. Bd. 6 Nr. 2 S. 258 (1922).

*Fischer, H.*: Familiär hereditäres Vorkommen von Keratoma palmare et plantare, Nagelveränderungen, Haaranomalie und Verdickung der Endglieder der Finger und Zehen in 5 Generationen. (Die Beziehung dieser Veränderungen zur inneren Sekretion). Ztschft. f. Derm. 32, 114/1921.

*Fischer, W.*: Hereditäre Keratodermie der Handteller aus der Gruppe der Buschke-Fischer'schen Keratodermia papulosa disseminata symmetrica palmaris. Rft. Berlin. Derm.-Ges. Sitz. 22 6. 26.

*Fuß*: Keratodermia maculosa disseminata palmaris et plantaris (Buschke-Fischer). Rft. Wien. Derm.-Ges. Sitz. 3. 5. 28.

„ Keratoma dissipatum hereditarium palmare et plantare. Rft. Wien. Derm.-Ges. Sit. 22 11. 28.

„ Der Erbgang der Keratosis palmo-plantaris pap. H. W. Siemens Arch. f. Derm. 160, 52. Verhdl. 16. Kong. Deutsch. Derm.-Ges. 5.—7. 8. 29. Königsberg.

*Galewzki*: Ueber Keratodermia maculosa disseminata symmetrica palmaris. Rft. XII. Kong Verhdl. d. Deutsch. Derm.-Ges. Hamburg 17—21. 5. 21. Arch. f. Derm. u. Syph. 138, 445.
„ Keratodermia maculosa disseminata. Derm. Wschft. 72, 188 (Tg. mitteld. Dermat. 5. 12. 20).
*Gans, O.:* Histologie der Hautkrankheiten. Berl. 1928.
*Gram, Anny:* Ueber die Keratodermia maculosa disseminata symmetrica palmaris et plantaris (Haut-Venerol. Klin. Kiew). Russk. vest. derm. Bd. 5 Nr. 9 S. 914—921 (1927).
*Junghanns*: Keratoma hereditarium palmare et plantare (Brauer) Rft. IX. Tg. d Nordwestdeutsch. Derm.-Vg. 27. 11. 21. Derm. Wschft. Bd. 74 S. 334 (1922).
*Löwenfeld, W.* u. *Glaßberg, O.*: Beitrag zur Pathologenese der Hyperkeratosen. Derm. Wschft. Bd. 79 S. 1613 (1924).
*Lortat-Jacob et Legrain:* Un cas de Keratodermie verruqueuse nodulaire. Bull. de la soc. franz. de dermatol. et de syphil. Jg. 33 Nr. 2 S. 81—83 (1926).
*Brauer, Aug.*: Ueber eine besondere Form des hereditären Keratoms (Keratoma dissipatum und hereditarium palmare et plantare). Arch. 114, 211.
*Moncorps, C.*: Clavi. syphilitici Rft. Münch. Derm. Ges. Sitz. 16. 5. 27.
*Moncorps, C.*: Keratosen (Handbuch für Haut- u. Geschlechtskrankheiten Jadassohn 8, 2) Berl. 1932.
*Neuber, Ed.:* Disseminierte Keratodermien an Handflächen und Fußsohlen (Keratodermia idiopathica disseminata palmaris et plantaris) Arch. f. Derm. u. S. 162. 197 (1930).
*Nobl, G.:* Verrucöse Keratodermie der Handtnller und Fußsohlen vom Charakter der Mißbildungen. Rft. Wien. Derm. Ges. Sitz. 8. 5. 24.
*Nobl, G.* u. *Glaßberg*: Zur Frage der Hyperkeratosen. Derm. Wschft. Bd. 79 S. 1245 (1924).
*Oppenheim, M.:* Keratodermia symmetrica disseminata papulosa palmaris et plantaris. Rft. Wien. Derm. Ges. Sitz. 4. 5. 22.
*Rusch*: Keratodermia disseminata maculosa symmetric. palmaris et plantaris. Rft. Wien. Derm. Ges. Sitz. 22. 1. 25.
*Siemens, W.*: Vorübergehende Keratosis palmaris et plantaris beim Sohn, Keretosis pünctata disseminata palmaris beim Vater. Rft. Münch. Derm. Ges. Sitz. 25. 6. 26.
„ Keratosis palmo-plantaris papulosa. Rft. Münch. Derm. Ges. Sitz. 23. 2. 28.
*Vajda, Alice:* Keratodermia punctata. Demonstationen der Derm. Abt. des israelit. Hospit. in Budapest, IX Sitz. 7. 2. 26.
*Vohwinkel, K. H.:* Keratoma hereditarium mutilans. Arch. f. Derm. u. S. 158 S. 354 (1929).
*Wirz*: Keratodermia punctata disseminata symmetrica. Rft. Münch. Derm. Ges. Sitz. 20. 6. 28.

# Lebenslauf.

Am 18. September 1907 wurde ich als zweiter Sohn des Apothekenbesitzers Friedrich Troitzsch und seiner Ehefrau Gabriele geb. Kindt in Bad Klosterlausnitz (Thür.) geboren. Die ersten drei Jahre meiner Schulzeit verbrachte ich ab Ostern 1914 auf der Volksschule meines Geburtsortes. Darauf besuchte ich das Staatsgymnasium in Gera. Hier bestand ich am 22. Februar 1926 die Abiturientenprüfung. Mein medizinisches Studium begann ich danach in Marburg, um nach 4 Semestern die ärztliche Vorprüfung zu bestehen. Auch das folgende erste klinische Semester blieb ich in Marburg. Je ein Semester war ich dann an der Universität in Köln und an der Deutschen Universität in Prag immatrikuliert. Ich kam nach Marburg zurück. Am 10. Juni 1931 bestand ich in Marburg die ärztliche Prüfung. Seit dem 22. Juni 1931 bin ich am Ev. Diakonissenkrankenhaus in Witten (Ruhr) tätig, zunächst drei Monate als Praktikant auf der chirurgischen Abteilung, weiterhin Praktikant und Assistenzarzt auf der Inneren Station. Approbiert bin ich seit dem 22. Juni 1932.

Meine akademischen Lehrer waren in Marburg die Professoren:
v. Auwers, Boeminghaus, Claussen, Dittler, Eimer, Freudenberg, Göppert, Grüter, Gürber, Hildebrand, Jacobshagen, Kehrer, Klapp, Klewitz, Kretschmer, Korschelt, Kutscher, Loebell, Naujoks, Nauck, Neumann, Pfannenstiel, Ruete, Schaefer, Schmidt, Schwenkenbecher, Uffenorde, Versé, Wiedhopf.
in Köln die Professoren:
Aschaffenburg, Frank, Füth, Hackenbroch, Külbs, Siegert, Siegmund, Schüller, Tilmann.
in Prag die Professoren:
Langer, Lucsch, Nonnenbruch, Schloffer, Weibel.

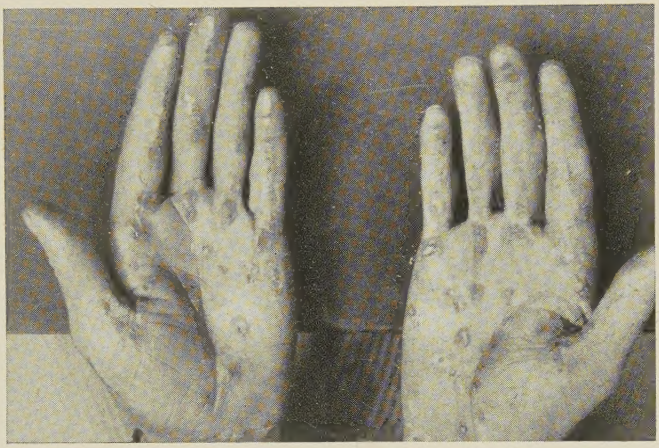

Abbildung 1

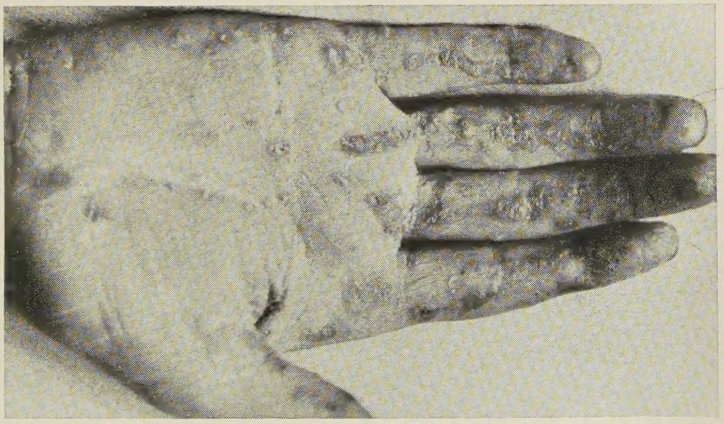

Abbildung 2